

## Technologie, die bestmögliche Gewissheit gibt

Hat die Endoskopie mit dem Hi Line-System tatsächlich  
das gleiche diagnostische Potenzial wie die Chromoendoskopie?  
Erste Daten aus der klinischen Praxis lassen aufhorchen



## Früherkennung von Karzinomen des Gastrointestinaltraktes:

Prof. Raf Bisschops und Dr. Silvia Sanduleanu über die  
Prävention mit PENTAX Hi Line

# DIE HOCHAUFLÖSENDE ENDOSKOPIE SETZT NEUE STANDARDS

LIEBE LESERINNEN UND LESER,

es ist mir eine große Freude, Ihnen die neueste Ausgabe des PENTAX InfoScopes zu präsentieren, die wieder Spannendes für Sie bereit hält!



Dr. Dirk Laval

In diesem InfoScope haben wir für Sie international renommierte Experten zum Thema Kolonkarzinom befragt und Ihnen die neuesten wissenschaftlichen Erkenntnisse zusammengestellt. Das Kolonkarzinom hat in den Industrienationen weltweit gesehen die zweithöchste Mortalitätsrate von allen Krebserkrankungen. Und obwohl die aktuellen Zahlen leicht rückläufig sind, stellen sie eine bedrückende Realität dar, die jedoch in diesem Ausmaß vermeidbar wäre. Denn gerade im Darm besteht die Möglichkeit einer präventiven Untersuchung, die Inzidenz und konsekutive Mortalität von fortgeschrittenem Kolonkrebs verhindern könnte.

Durch die stetige technische Weiterentwicklung der Endoskope sind die Gastroenterologen herausgefordert, sich mit der zur Verfügung stehenden Technik auseinander zu setzen. Die neuesten wissenschaftlichen Daten zeigen, dass der Einsatz von hochauflösenden Endoskopen zu einer Verbesserung der Adenomdetektion führt. Besonders die kleinen und flachen Läsionen können besser identifiziert werden. Hier stellt PENTAX Ihnen mit der Hi Line-Serie Endoskope zur Verfügung, die es Ihnen erlauben, Ihre Patienten optimal versorgen zu können. Zusätzlich zur exzellenten Bildauflösung zeichnet sich Hi Line durch modernste digitale Filtereinstellungen aus, die sogenannten i-scan Filter. Diese haben in klinischen Studien bereits ihr Potenzial unter Beweis gestellt, zu einer Verbesserung der Adenomdetektionsrate zu führen und die klassische Chromoendoskopie in der nahen Zukunft ersetzen zu können. Mit den neuen i-scan Filtern hat PENTAX einen neuen Maßstab in der hochauflösenden Endoskopie gesetzt, von dem Sie sich in diesem InfoScope überzeugen können.

PENTAX treibt nicht nur die Entwicklung fortschrittlichster Technologien voran, sondern unterstützt auch in diesem Jahr wieder aktiv die Förderung zukunftsweisender Projekte zur Darmkrebsfrüherkennung. Im Rahmen des „Felix Burda Awards 2010“ stellen wir ein Preisgeld in Höhe von jeweils 10.000 Euro für die Gewinner der Kategorien „Medical Prevention“ und „Public Prevention“ zur Verfügung, weil es uns wichtig ist, das Bewusstsein für Darmkrebsvorsorge in der Bevölkerung immer weiter auszubauen.

Ich wünsche Ihnen nun eine interessante Lektüre der aktuellen Ausgabe des InfoScopes.

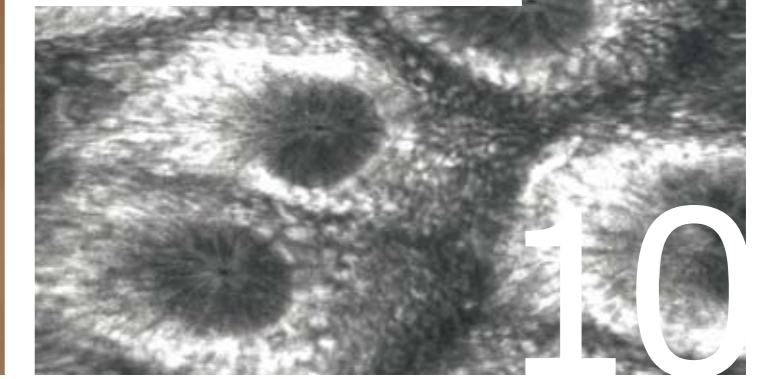
Ihr

Dr. Dirk Laval, Project Manager Scientific Relations, PENTAX LIFE CARE

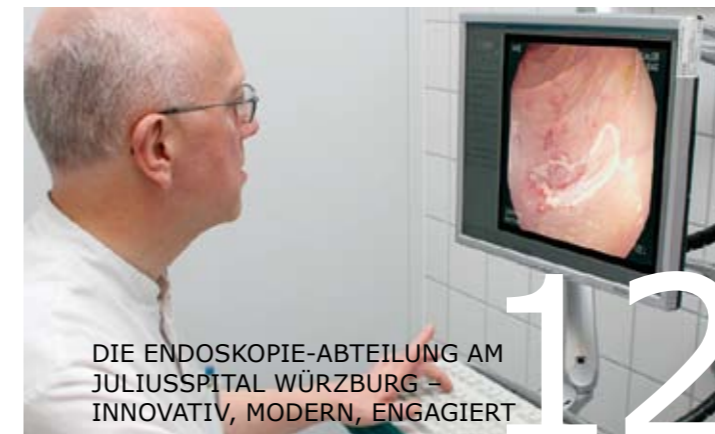TECHNOLOGIE,  
DIE BESTMÖGLICHE  
GEWISSHEIT GIBT

04

FLACHE LÄSIONEN – AUS EINER  
ANDEREN PERSPEKTIVE BETRACHTET

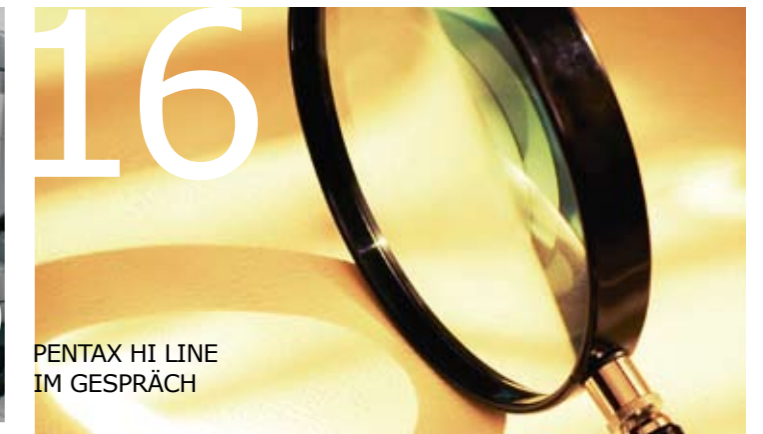

10



DIE ENDOSKOPIE-ABTEILUNG AM  
JULIUSSPITAL WÜRZBURG –  
INNOVATIV, MODERN, ENGAGIERT

12



PENTAX HI LINE  
IM GESPRÄCH

16

## PENTAX FOCUS

- 4 **Technologie, die bestmögliche Gewissheit gibt**  
Weißlicht, HD+ und i-scan Modi des Hi Line-Systems von PENTAX erleichtern Endoskopikern zunehmend ihre Arbeit

## EXPERTEN FORUM

- 8 **„Hochauflösende Endoskope könnten zukünftig die Inzidenz des Kolonkarzinoms senken“**  
Im Interview beantwortet Prof. Raf Bisschops von der Universität Leuven die drängendsten Fragen zur modernen Koloskopie und zum Darmkrebs-Screening

## PERSPEKTIVEN

- 10 **Flache Läsionen – aus einer anderen Perspektive betrachtet**  
Dr. Silvia Sanduleanu aus Maastricht berichtet über die Detektion flacher Läsionen mithilfe der konfokalen Endomikroskopie

## PENTAX CASES

- 12 **Die Endoskopie-Abteilung am Juliusspital Würzburg – innovativ, modern, engagiert**  
Seit zwei Jahren arbeiten die Ärzte am Juliusspital in Würzburg mit PENTAX Hi Line-Endoskopen. Zeit für ein Resümee

## MORE PENTAX

- 14 **Endomikroskopie in Österreich: ein Referenzbericht**
- 15 **PENTAX Campus: Hi Line-Trainingskurs in Mainz**
- 15 **Neu: Hi Line-Fallstudien auf DVD**
- 15 **Impressum**
- 16 **PENTAX Hi Line im Gespräch**

# TECHNOLOGIE, DIE BESTMÖGLICHE GEWISSHEIT GIBT

Eine exzellente Ausleuchtung, eine höhere Auflösung dank HD+ Weißlicht und zuschaltbarer i-scan Modi des Hi Line-Systems erleichtern Endoskopikern zunehmend ihre Arbeit: Verdächtige Mukosaläsionen, einschließlich der lange unterschätzten flachen Läsionen, sind leichter auffindbar und lassen sich einfacher charakterisieren. Erste Studien zeigen, dass HD+ im klinischen Alltag der konventionellen Koloskopie signifikant überlegen ist. Der zunehmende Einsatz des Systems beim Darmkrebs-Screening könnte die Inzidenz und die Mortalität des Kolonkarzinoms weiter senken.

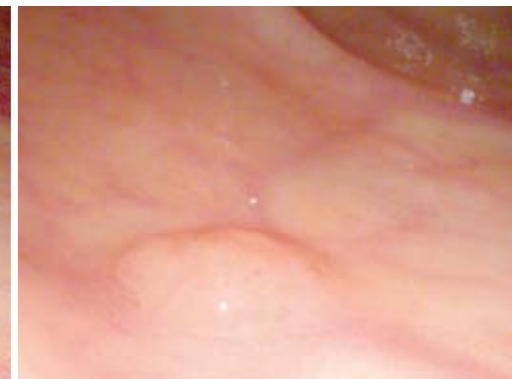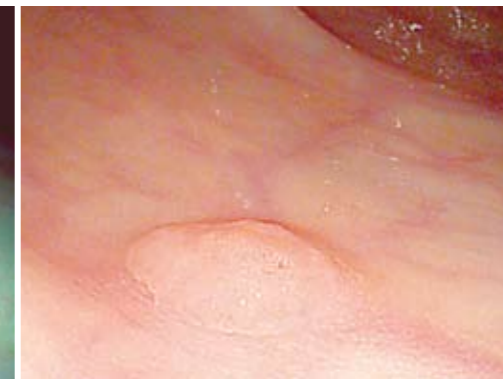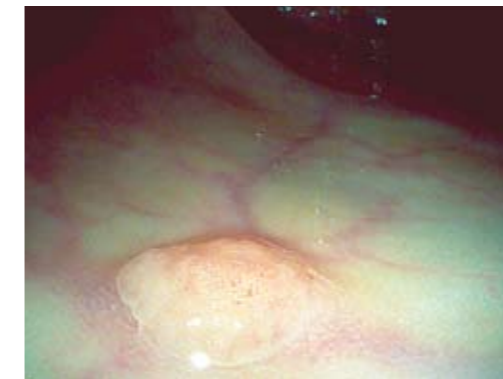Markus K. hatte Glück: Die Ärzte untersuchten seinen Darm im Rahmen einer Studie mit einem Endoskop der neuen Generation. Das Hi Line-Endoskopiesystem von PENTAX zeigte an drei Stellen auffällige Läsionen. Dank der zuschaltbaren Modi, bei denen das reflektierte Licht mit einer speziellen Software verarbeitet wird, gelang es den Spezialisten, die Mukosaveränderungen genau zu charakterisieren. „Die kleinen, eingesunkenen Läsionen hätten wir mit der Standardendoskopie möglicherweise übersehen“, erklärt Dr. Arthur Hoffman, stellvertretender Leiter der interdisziplinären Endoskopie am Universitätsklinikum in Mainz. Eine Gewebsveränderung stellte sich im i-scan Modus als harmlos heraus, zwei andere wurden als auffällige pit pattern IIIs und IV klassifiziert und entfernt.

Oberste Priorität einer Routine-Koloskopie ist es, präkanzeröse und kanzeröse Veränderungen im Kolon zu erkennen und diese zu entfernen, bevor sie metastasieren. Dabei ist über

die letzten zehn Jahre die Entdeckung und Charakterisierung flacher und eingesunkener Adenomformen immer wichtiger geworden. Flache Adenome sind an einer geringen Rötung, einer mitunter auftretenden zentralen Einsenkung, leichten Farbunterschieden zur regelrechten Mukosa und Unterbrechungen des kapillären Gefäßnetzes zu erkennen. Lange war die Chromoendoskopie mittels Farbstoffen wie Methylenblau und Indigokarmin der Goldstandard für die Detektion und Charakterisierung von Dysplasien. PENTAX bietet seit einiger Zeit ein hochauflösendes (HD+, high definition) Endoskopiesystem auf dem Markt an, dessen Endoskope dank einer zuschaltbaren optischen Filtertechnik sozusagen eine virtuelle Chromoendoskopie möglich machen. Erste Daten zum Hi Line-System zeigen, dass die Dysplasie-Entdeckungsrate signifikant höher ist, und dass das System dank der verschiedenen sogenannten i-scan Modi tatsächlich das gleiche diagnostische Potenzial wie eine Chromoendoskopie hat. „Unsere Erfahrungen bei der Erprobung des Hi Line-Systems lassen uns glauben, dass die Oberflächenakzentuierung im i-scan Modus eine bessere und leichtere Detektion insbesondere von kleinen und flachen Läsionen erlaubt“, sagt Hoffman.

### Das i-Tüpfelchen: Dysplasie-Charakterisierung im i-scan Modus

Hochauflösende Endoskopie ist möglich, seitdem PENTAX als erstes Unternehmen einen



Megapixel-CCD-Farbchip in ein Endoskop implementiert hat. Der Chip kann zum jetzigen Zeitpunkt mehr als eine Million Bildpunkte pro Bild analysieren. Eine bisher nie da gewesene Detailtreue der Bilder führt zu einer erhöhten Entdeckungsrate auffälliger Mukosaläsionen. Neben der HD+ Bildqualität trägt auch die hochentwickelte optische Filtertechnik i-scan zur verbesserten Detektion bei: Mittels Kontrast- und Strukturverstärkung lassen sich Größenausdehnung, Muster und Gefäßzeichnung der Dysplasien noch klarer erkennen. „Ich kann verdächtige Läsionen besser von der Umgebung abgrenzen, ohne dass das Bild unnatürlich wirkt“, erklärt Prof. Raf Bisschops, Leiter der gastroenterologischen Abteilung am Universitätsklinikum Gasthuisberg in Leuven, Belgien. Die auf Knopfdruck zuschaltbaren i-scan Modi verbessern zudem die Diagnose: „Dadurch gelingt es mir bereits während der Untersuchung, Läsionen genauer zu charakterisieren, so dass ich gezielter biopsieren kann.“

### Erfolgversprechende Daten für PENTAX Hi Line

Die verbesserte Detektion und Charakterisierung mittels Hi Line ist wissenschaftlich belegt: In einer prospektiven, randomisiert-kontrollierten Studie, die bei Endoscopy eingereicht wurde und zeitnah publiziert werden soll, und deren Daten erstmals auf der DDW 2009 in Chicago präsentiert wurden, verglichen Hoffman und seine Kollegen vom Universitätsklinikum Mainz die Standard-Koloskopie mit der Hi Line-Kolos-

kopie. „Unsere Daten zeigen, dass Hi Line der Standard-Endoskopie überlegen ist“, erklärt Hoffman. Dank HD+ Auflösung entdeckten die Autoren signifikant mehr Patienten mit kolorektalen Neoplasien (38% vs. 13%). Insbesondere hinsichtlich der Detektion schwer erkennbarer neoplastischer Läsionen (80 vs. 3, p<0,0001) und flacher Adenome (22 vs. 3, p<0,0001) war Hi Line überlegen. Eine ähnliche Studie führt derzeit das Universitätsklinikum Hamburg Eppendorf (UKE) gemeinsam mit niedergelassenen Kollegen aus Hamburg und Berlin durch. „Wir werden etwa 1.200 Patienten entweder mit einem Gerät der Vorgängergeneration oder einem Hi Line-Koloskop untersuchen“, erklärt Prof. Thomas Rösch, Direktor der Interdisziplinären Endoskopie am UKE. „Die Untersuchung wird zeigen, ob das neue Gerät tatsächlich zu einer höheren Detektionsrate führt.“

### Flache Läsionen: Wolf im Schafpelz

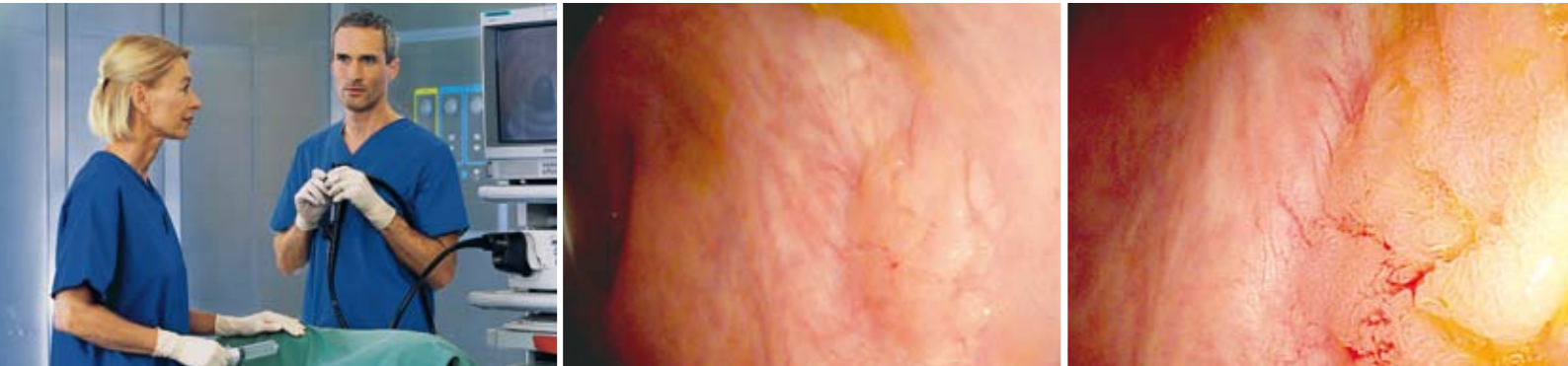
Lange Zeit wurden die flachen Läsionen vernachlässigt. Zwar gaben Berichte aus Japan in den achtziger und neunziger Jahren zu bedenken, dass flache Läsionen mit einer erhöhten Rate des Kolonkarzinoms verbunden sind. Doch in der westlichen Bevölkerung gab es zunächst keine Anzeichen für ein gehäuftes Auftreten. Das änderte sich über die Jahre: Studien aus Schweden, Kanada, Großbritannien und den USA zeigten, dass bei einer sorgsamsten Untersuchungstechnik auch Patienten aus

**Links:** HD+ Auflösung kombiniert mit i-scan Tone Enhancement (TE)

**Mitte:** HD+ Auflösung kombiniert mit i-scan Surface Enhancement (SE)

**Rechts:** HD+ Auflösung

» » „Unsere Daten zeigen, dass Hi Line der Standard-Endoskopie überlegen ist“, erklärt Dr. Arthur Hoffman



**Mitte:** Betrachtung einer flachen Läsion im HD+ Weißlichtbild

**Rechts:** Flache Läsion in HD+ Auflösung mit zugeschaltetem i-scan Surface Enhancement (SE)

der westlichen Welt diese Form der Dysplasie aufweisen. Im Jahr 2008 veröffentlichten dann Roy Soetikno und seine Kollegen vom Veterans Affairs Palo Alto Health Care System eine Studie mit überraschenden Ergebnissen, für die sie knapp 2.000 vorwiegend männliche Patienten per Koloskopie untersucht hatten: Mittels Chromoendoskopie stellten die Gastroenterologen eine Prävalenz für flache Läsionen von knapp zehn Prozent fest – also eine zwei- bis dreimal so hohe Rate, wie bislang beschrieben war. Die flachen Läsionen wiederum machten 15 Prozent der neoplastischen Veränderungen aus.

**Goldstandard Chromoendoskopie: erfolgreich, aber zeitaufwendig**

Bei der herkömmlichen Standard-Koloskopie ohne Farbspray übersehen auch trainierte Untersucher in 2 bis 12 Prozent der Fälle polypöse Läsionen, selbst wenn sie 10 Millimeter und größer sind. Hinzu kommen dann noch die kleineren, flachen Läsionen. Möglicherweise sind also neben schnell wachsenden Denovo-Karzinomen vor allem übersehene bzw. nicht vollständig entfernte flache Läsionen für die Mehrzahl der Intervallkarzinome verantwortlich. „Das könnte unter anderem an den schlecht abgrenzbaren Rändern der flachen Läsionen liegen“, sagt Hoffman. Diese treten bei einer Chromoendoskopie deutlicher zu Tage. Nach wie vor gilt die Chromoendoskopie als Goldstandard für die Detektion und Charakteri-

sierung von Adenomen im Gastrointestinaltrakt. Besonders das Erkennen flacher und flach eingesunkener Neoplasien hat sich durch dieses Verfahren entscheidend verbessert.

**Virtuelle Chromoendoskopie**

Bei der in-vivo Chromoendoskopie erfolgt die Färbung einzelner Darmabschnitte mit Hilfe eines Spraykatheters; die komplette Einfärbung des Darmes ist nicht praktikabel. Mittlerweile bietet die moderne Prozesstechnologie des Hi Line-Endoskopiesystems die Möglichkeit, bei laufender Koloskopie optische Filter zuzuschalten. Der visuelle Eindruck der Schleimhautoberfläche kann so auch ohne den Gebrauch von Färbemitteln – und zwar auf Knopfdruck – verändert werden und ist im Gegensatz zur Chromoendoskopie jederzeit reversibel. Mittels i-scan lassen sich oberflächliche Strukturen oder die Gefäßmusterung der Darmschleimhaut im Sinne einer digitalen oder virtuellen Chromoendoskopie deutlich besser darstellen. Die optische Filtertechnik könnte das deutlich zeitaufwendigere Verfahren, bei dem zudem eine gewisse Unsicherheit über die Konzentrierung der verschiedenen Farbstoffe herrscht, zukünftig ablösen. Erste Daten zeigten, dass die virtuelle Chromoendoskopie mit i-scan der in-vivo Färbung für das sporadische Adenom und dem Barrett Ösophagus entspricht. Dies belegt den großen potenziellen Nutzen von i-scan.

So entdeckten Hoffman und Kollegen unter Verwendung des Hi Line-Systems mit der HD+ Koloskopie allein 176 Läsionen (<5 mm). Mit i-scan erhöhte sich die Entdeckungsrate auf 335 (p<0.001) und mit der Chromoendoskopie auf 646 (p<0.001). Der Großteil der zusätzlich mit virtueller und herkömmlicher Chromoendoskopie entdeckten Läsionen waren flache Dysplasien (Typ IIB, 74%). Allerdings unterschied sich die Anzahl der neoplastischen Veränderungen nicht signifikant in den drei Untersuchungsgruppen (HD+: 5, i-scan: 11, Chromoendoskopie: 11). Insgesamt waren i-scan und Chromoendoskopie besser als der Standard; durch diese Methoden wurden mehr Neoplasien gefunden.

Mit Hilfe der i-scan Modi lässt sich die Chromoendoskopie also nicht nur hinsichtlich der Entdeckungsrate durch eine virtuelle Färbung ersetzen. „i-scan kann auch den gesamten Diagnose-Prozess verbessern, indem es die Charakterisierung der Läsionen unterstützt“, sagt Hoffman. Dabei könnte die i-scan Technologie offenbar das gleiche diagnostische Potenzial wie die Chromoendoskopie haben. Die Histologie wiederum kann unter Verwendung von i-scan mit hoher Sensitivität (98%) und hoher Spezifität (100%) vorhergesagt werden. Eine Oberflächenakzentuierung mit den i-scan Modi kann in Kombination mit HD+ die Detektion von flachen Adenomen zusätzlich verbessern.

**Nicht auf den Erfolgen ausruhen**

Für eine verbesserte Darmkrebsdiagnostik besteht immer noch ein großer Bedarf. Einerseits sind in den vergangenen Jahren die Mortalitätszahlen langsam gesunken: zwischen 1990 bis 1994 und 2000 bis 2004 von 13,4 auf 11,5/100.000 bei den Frauen und von 20,1 auf 18,8/100.000 bei den Männern. Ähnliche Entwicklungen sind auch in Nordamerika und Japan zu erkennen. Neben einer veränderten Ernährung könnte dazu vor allem eine verbesserte Früherkennung beitragen. Andererseits erkrankt etwa jede sechste Person in den westlichen Industrieländern an einem Kolonkarzinom, unabhängig von ihrem Geschlecht. Mehr als ein Drittel der Patienten verstirbt – häufig, weil der Tumor erst in einem fortgeschrittenen, bereits metastasierten Stadium entdeckt wurde und therapeutische Maßnahmen keinen Heilungserfolg mehr haben. „Damit ist Darmkrebs einer der häufigsten Ursachen für einen Krebs Tod bei beiden Geschlechtern“, sagt Rösch.

Das müsste nicht sein, denn ebenso wie Brust-, Hautkrebs oder Gebärmutterhalskrebs lässt sich das Kolonkarzinom in einem sehr frühen Stadium erkennen und therapieren. Große

randomisiert-kontrollierte Studien aus den USA, England, Schweden und Dänemark konnten belegen, dass ein jährlicher oder alle zwei Jahre durchgeführter Test auf okkultes Blut im Stuhl die Darmkrebsmortalität und -inzidenz reduziert. Allerdings reagieren die Okkultblut-Tests wenig sensitiv auf ein Kolonkarzinom (ca. 40%), wenn der Test nur einmal durchgeführt wird. Die Sensitivität sinkt weiter, wenn lediglich kleinere kolorektale Adenome vorliegen.

Viele Experten favorisieren deshalb die Koloskopie. „Deutschland nimmt mit seiner im Jahr 2002 eingeführten Vorsorge-Koloskopie eine Vorreiterrolle in Europa ein“, sagt Bisschops. Noch ist die Akzeptanz der Screening-Angebote unter der Bevölkerung mäßig: Knapp 600.000 Untersuchungen führten Endoskopiker im Jahr 2007 durch. Damit nehmen gerade einmal elf Prozent der Anspruchsberechtigten an der Screening-Maßnahme teil. Eine Chance, die sich viele Patienten vergeblich geben. Erst Anfang 2010 konnten Forscher vom Deutschen Krebsforschungszentrum (DKFZ) in Heidelberg zeigen, dass bei Personen, die bereits eine vorangegangene Koloskopie hinter sich hatten, deutlich seltener fortgeschrittene Krebsvorstufen vorlagen als bei Studienteilnehmern, die sich erstmalig einer Darmspiegelung unterzogen (6,1% vs. 11,4%).

Moderne endoskopische Bildgebungsverfahren wie das Hi Line-System von PENTAX könnten das Darmkrebs-Screening zukünftig revolutionieren: Immerhin zeigen erste Daten, dass das hochauflösende HD+ Weißlichtbild zu einer weitaus besseren Detektionsrate führt und dass die zuschaltbaren i-scan Modi eine mit der Chromoendoskopie vergleichbare Diagnostik möglich machen. „Die größte Aufgabe aus wissenschaftlicher Sicht wird es nun sein, die Vorteile dieser neuen Technik an einer größeren Patientenkohorte zu bestätigen und die Methode im klinischen Alltag zu etablieren“, sagt Bisschops.

**HI LINE-VORTEILE AUF EINEN BLICK ->**

**Bessere Sicht und Orientierung mit Hi Line (HD+)**

- Hohe Auflösung und ausgezeichnete Illumination für eine bessere Orientierung und Entdeckung
- Verbesserte Sichtbarkeit und Beurteilung von kleinsten Läsionen

**i-scan Surface Enhancement (SE): unterstützt die Detektion**

- Beeinflusst nicht die natürliche Farbwiedergabe
- Schleimhautkontrastierung für eine bessere Detektion kleinster Läsionen

**i-scan Tone Enhancement (TE): vereinfacht die Charakterisierung**

- Verbesserte Hervorhebung von Mukosa-Strukturen durch Spektralveränderung
- Virtuelle Chromoendoskopie auf Knopfdruck

➤ Moderne endoskopische Bildgebungsverfahren wie das Hi Line-System von PENTAX könnten das Darmkrebs-Screening zukünftig revolutionieren

# „HOCHAUFLÖSENDE ENDOSKOPE KÖNNTEN ZUKÜNFTIG DIE INZIDENZ DES KOLONKARZINOM SENKEN“

Prof. Raf Bisschops gehört zu den progressivsten Endoskopikern Europas. Ein besonders wichtiges Anliegen ist ihm dabei die Früherkennung von Karzinomen des Gastrointestinaltraktes. Neben seinem Interesse für innovative Technologien engagiert er sich für eine bessere Qualität bei der Ausbildung von Endoskopikern.

**InfoScope:** Prof. Bisschops, das Kolonkarzinom ist noch immer eine der häufigsten Krebserkrankungen. Welcher Herausforderung müssen sich Ärzte bei der Diagnose stellen?

**Bisschops:** Nun, Darmkrebs ist die weltweit dritthäufigste Krebserkrankung. Zwar sind in den letzten Jahren Inzidenz und Mortalität gesunken, aber allein in Europa treten jedes Jahr 400.000 Neuerkrankungen auf. Glücklicherweise entwickelt sich das Kolonkarzinom sehr langsam. Es dauert ungefähr zehn Jahre, bis aus einem Adenom ein Karzinom entsteht. Das ist unsere Chance, die Erkrankung frühzeitig zu entdecken und wirkungsvoll zu behandeln. Dieses „window of opportunity“ noch besser zu nutzen, das wird eine der großen Aufgaben für die nächsten Jahre sein.

**InfoScope:** Seit über 30 Jahren kennt man die sogenannten „flat lesions“ und weiß, dass sie vermehrt zu Karzinomen führen. Aber erst in den letzten Jahren hat man begonnen zu verstehen, wie wichtig es ist, diese flachen Läsionen frühzeitig zu erkennen. Weshalb so verzögert?

**Bisschops:** Lange Zeit glaubte man, dass flache und eingesunkene Läsionen lediglich eine „japanische Erkrankung“ wären. Erst als Rembacken 2000 im Lancet seine Arbeit veröffentlichte, war klar, dass flache Läsionen auch in der westlichen Bevölkerung auftreten. Besonders gut sichtbar waren diese Schleimhaut-

veränderungen übrigens, wenn Koloskopie und Chromoendoskopie miteinander kombiniert wurden. Rembacken erkannte auch, dass diese Läsionen – besonders wenn sie größer als ein Zentimeter sind – häufiger maligne verändert sind als ein klassischer Polyp. Da man bis dato die Bedeutung der flachen Läsionen nicht verstanden hatte, hatte man ihnen in koloskopischen Untersuchungen auch wenig Beachtung geschenkt. Heute weiß man, dass u. a. Hereditary Non-polyposis Colorectal Cancer (HNPCC, erbliches kolorektales Karzinom ohne Polyposis)-Patienten durch flache Läsionen gefährdet sind.

**InfoScope:** Es bedarf also eines genaueren Auges für das Erkennen von flachen Läsionen?

**Bisschops:** Flache Läsionen müssen genau wie andere auffällige Gewebestrukturen entfernt werden. Wir wissen aus Studien, dass man die Entdeckungsrate insbesondere von kleinen Läsionen mit ein paar simplen Maßnahmen um 20–25 Prozent steigern kann. Wenn also schon Screening Programme mit präventiven Polypektomien stattfinden, dann sollte man auch möglichst viele verdächtige Läsionen erkennen und entfernen. Ich bin mir sicher, dass durch die High-Definition-Endoskopie (HD) mit ihrer hohen Detailtreue dieses Problem zunehmend gelöst werden kann – und Darmkrebs durch die bessere Vorsorge zukünftig noch seltener sein wird.

**InfoScope:** Wie kann denn die Entdeckungsrate verbessert werden?

**Bisschops:** Dazu gehören natürlich Maßnahmen wie ein gut vorbereiteter Darm. Zudem sollte für die zweite Phase der Untersuchung, dem Zurückziehen des Endoskops, genug Zeit bleiben. Diese sechs, sieben Minuten mehr können die Entdeckungsrate wirklich steigern, das wissen wir aus verschiedenen Studien. Für eine einfache Koloskopie ohne Polypektomie plane ich eine Viertelstunde ein, bei Hochrisikopatienten rechne ich mit 30 bis 45 Minuten. Es darf einfach nicht das Ziel sein, ein Dutzend Koloskopien an einem Nachmittag durchzuziehen.

**InfoScope:** Welche Rolle spielen neue Technologien bei der Erkennungsrate?

**Bisschops:** Mit dem zunehmenden Einsatz von hochauflösenden Endoskopen hat eine neue Ära in der Diagnostik begonnen – vergleichbar mit dem Wechsel von Fiberglas-Endoskopen zur Videotechnik. In den nächsten Jahren werden diese älteren Systeme alle durch die HD-Technologie ersetzt werden. Die Bildqualität der Geräte ist hervorragend. Mit der HD-Auflösung können wir kleinere Läsionen tatsächlich leichter erkennen. Durch das Zuschalten der optischen Filtertechnik fällt das Abgrenzen von gesundem Gewebe und das Klassifizieren der Läsionen noch leichter.

**InfoScope:** Dann wäre für Sie das ideale Darmkrebs-Screening eine virtuelle

Chromoendoskopie, wie man eine Endoskopie mit zugeschalteten digitalen Farbfiltern auch nennt?

**Bisschops:** Ja, genau. Wir wissen, dass die Koloskopie mit Polypektomie die Inzidenz des Kolonkarzinoms reduziert. Und wenn weniger Leute erkranken, dann versterben sie auch seltener. Der fäkale okkulte Bluttest (FOBT) hat natürlich auch seine Berechtigung. Aber der Unterschied zwischen dem Stuhltest und den endoskopischen Methoden ist, dass der Stuhltest – übrigens genau wie die neuen Bluttests – erst anspricht, wenn das Karzinom schon vorhanden ist. Durch eine Koloskopie mit hochauflösenden Endoskopen und zugeschalteten Farbfiltern hingegen entdecken wir Vorläufer-Läsionen. Damit betreiben wir also Prävention, das Karzinom entsteht gar nicht erst.

**InfoScope:** Inwiefern kann die HD-Technologie die Koloskopie verändern?

**Bisschops:** Unser Ziel muss es sein, noch mehr relevante Gewebeveränderungen zu erkennen. Bislang geben wir uns mit Entdeckungsraten von 15 Prozent bei den Frauen und 25 Prozent bei den Männern zufrieden. Arthur Hoffman fand in seiner Untersuchung mit Hi Line knappe 40 Prozent. Douglas Rex entdeckte sogar 60 bis 65 Prozent. Je höher die Raten, umso mehr Karzinome können wir hoffentlich verhindern.

**InfoScope:** Sie benutzen seit 2008 das Hi Line-System von PENTAX. Inwiefern hat das Ihre klinische Arbeit verändert und wie gehen Sie bei einer Untersuchung vor?

**Bisschops:** Man gewöhnt sich ganz schnell an die außerordentliche Bildqualität. Für mich ist es jedes Mal eine Umstellung, wenn ich mit einem älteren Endoskop arbeiten muss. Da wir noch nicht alle Räume mit den neuen Geräten bestückt haben, sehe ich mir vor allem Risikopatienten mit dem hochauflösenden Hi Line-Endoskop an, also HNPCC-Patienten, solche mit einer Colitis ulcerosa oder Leute mit Barrett's Ösophagus. Beim Einführen des Endoskops arbeite ich zunächst nur mit HD+ Weißlicht.

Dann schalte ich für die Kontrast- und Strukturverstärkung die i-scan Farbfilter dazu. Mit dem i-scan Surface Enhancement (SE) Modus lassen sich verdächtige Läsionen leichter auffinden, die ich zudem in ihrer Umgebung besser abgrenzen kann. Der i-scan Tone Enhancement (TE) Modus unterstützt mich dabei, bereits während der Untersuchung Läsionen zu charakterisieren, so dass ich ganz gezielt Biopsien entnehmen kann.

**InfoScope:** Planen Sie Studien mit der Hi Line-Technologie?

**Bisschops:** Ja, wir rekrutieren gerade Patienten mit Colitis ulcerosa für eine randomisierte Studie, bei der wir die Entdeckungsrate der klassischen Chromoendoskopie mit der der virtuellen Chromoendoskopie vergleichen werden. Wären die Zahlen vergleichbar – wovon wir ausgehen – müsste man nicht länger Farbspray verwenden. Es wäre viel effizienter, einfach den entsprechenden Knopf am Hi Line-Endoskop zu drücken – und trotzdem ein genau solch gutes Ergebnis zu erzielen. Aber dafür müssen wir erst einmal die Daten abwarten.

**InfoScope:** Herzlichen Dank!

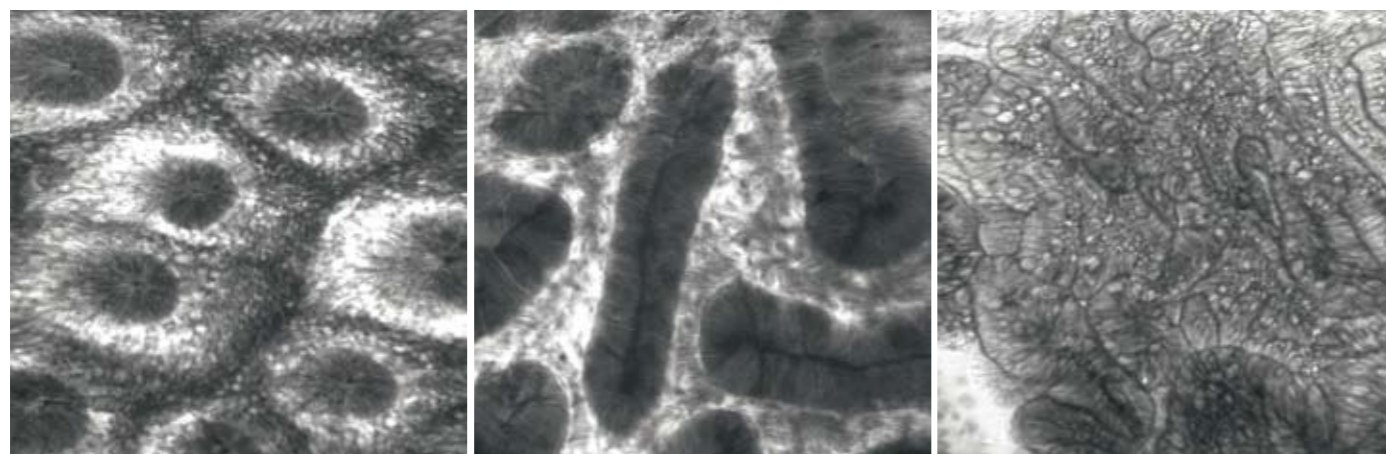
Das Gespräch führte die Hamburger Wissenschaftsjournalistin Constanze Löffler.

## ZUR PERSON ->

Prof. Raf Bisschops studierte Medizin an der Katholischen Universität Leuven (Belgien). Im Anschluss an sein Studium ließ er sich dort zum Gastroenterologen ausbilden. Während dieser Zeit erwarb er seinen Dokortitel mit einer Arbeit auf dem Gebiet der Gastroenterologie. Bisschops ist seit 2006 Mitglied der Leitung der gastroenterologischen Abteilung am Universitätsklinikum Gasthuisberg in Leuven. Zusätzlich ist er Associate Professor in der Gastroenterologie der Katholischen Universität Leuven. Sein großes Interesse gilt den neuen endoskopischen Bildgebungsverfahren, insbesondere der endoskopischen Behandlung des Barrett-Ösophagus und des Refluxes. Als klinischer Forscher beschäftigt er sich mit der endoskopischen Bildgebung zur Entdeckung präkanzeröser Läsionen des Gastrointestinaltraktes. Bisschops hat für seine wissenschaftlichen Arbeiten diverse Auszeichnungen erhalten und publiziert regelmäßig in renommierten Fachzeitschriften.



Prof. Raf Bisschops



Endomikroskopische Aufnahmen **Links:** Normale Darmmukosa, regelmäßige Kryptenarchitektur und regelmäßiges Gefäßmuster (10 % Fluorescein) **Mitte:** Tubuläres Adenom mit niedriggradiger Dysplasie, leicht unregelmäßige Krypten (10 % Fluorescein) **Rechts:** Tubulovillöses Adenom mit hochgradiger Dysplasie, „Crowding“ der Krypten und vergrößerte, runde Zellkerne (als weiße Punkte sichtbar nach 0,05 % Acriflavinhydrochlorid)

## FLACHE LÄSIONEN – AUS EINER ANDEREN PERSPEKTIVE BETRACHTET

Dr. Silvia Sanduleanu berichtet über die Detektion von flachen Läsionen mithilfe der konfokalen Endomikroskopie und beleuchtet auf diese Weise eine weitere innovative Untersuchungsmethode.

Die konventionelle Koloskopie ist der Goldstandard für Screeninguntersuchungen zum Nachweis kolorektaler Neoplasien. Daher wurde man zu Recht hellhörig, als mehrere aktuelle Studien zeigten, dass die konventionelle Koloskopie als Screeningmethode in manchen Bereichen nicht ausreichend zur Darmkrebsvorsorge ist. Sie verringert das Risiko eines nach der ersten Untersuchung auftretenden Karzinoms im linken Bereich des Darms; der Schutz gegen Tumoren im rechten Bereich des Darms scheint jedoch unzureichend (Baxter, Ann Int Med 2008). Lange Zeit standen Endoskopiker und Pathologen vor einem Rätsel, was den Ursprung der sogenannten Intervallkarzinome – nach einer Koloskopie mit einem negativen Befund – anging. Vor allem der technische Fortschritt und eine erhöhte Aufmerksamkeit machen es nun möglich, das Vorgehen bei der Untersuchung

gezielt zu ändern und so die Darmkrebsvorsorge zu verbessern.

Ärzte und Wissenschaftler müssen sich heute die folgenden Fragen stellen:

### Warum ist die Diagnose und Klassifizierung nicht-polypöser kolorektaler Neoplasien wichtig?

In den frühen 80er Jahren beschrieben japanische Gastroenterologen mithilfe neuer Bildgebungstechniken erstmals das Vorkommen flacher Karzinome, sogenannter „flat lesions“ oder „Phantomkarzinome“. Es wurde klar, dass die nicht-polypösen kolorektalen Neoplasien mit konventionellen Techniken leicht übersehen werden, schwieriger zu entfernen sind und zum Teil einen höheren histopathologischen Differenzierungsgrad aufweisen können. Daher gelten

die nicht-polypösen kolorektalen Neoplasien als einer der Hauptgründe für das Auftreten von Intervallkarzinomen. Mehrere Studien zeigten, dass vor allem Läsionen des Typs II-b (flach) und II-c (eingesenkt) der Paris-Klassifikation oft einen höheren histopathologischen Differenzierungsgrad aufweisen.

Als sich das Bewusstsein über das Vorkommen von flachen Läsionen von Japan aus weltweit verbreitete, war dies der Anlass für viele Forschungsarbeiten und neue Studien. Ein wichtiger Schritt für das Verständnis der Epidemiologie und der klinischen Relevanz nicht-polypöser kolorektaler Neoplasien in westlichen Bevölkerungsgruppen war die Arbeit von Soetikno (JAMA 2008), in der die Prävalenz bei einer Gruppe von Studienteilnehmern aus den USA auf 10 bis 15 % geschätzt wurde. Die nicht-polypösen

### ZUR PERSON ->

Dr. Silvia Sanduleanu ist Gastroenterologin und seit 2006 Mitglied der Abteilung für Gastroenterologie und Hepatologie des Maastricht University Medical Center (MUMC) in den Niederlanden. Ihre klinische und wissenschaftliche Arbeit findet hauptsächlich im Bereich der gastrointestinalen Onkologie statt. Nach einer PhD-Arbeit über die Diagnose präkanzeröser Läsionen im Magen (Titel: „Atrophic gastritis during acid-suppressive therapy, with focus on ECL-cell hyperplasia and intragastric bacteria“, 2001) konzentrierte sich ihre Forschungsarbeit auf das Darmkrebs-Screening bei normalen und Hochrisiko-Gruppen. Zurzeit beschäftigt sie sich mit Studien über die Rolle nicht-polypöser Mechanismen bei der kolorektalen Karzinogenese und dem möglichen Einsatz neuer endoskopischer Bildgebungstechniken zur Diagnose und Klassifikation von Kolonläsionen. Die konfokale Endomikroskopie wird am MUMC seit April 2007 eingesetzt. Zurzeit wird diese Technologie bei Risikopatienten eingesetzt, beispielsweise bei Patienten mit familiärer Häufung von Darmkrebs oder mit entzündlichen Darmerkrankungen.



Dr. Silvia Sanduleanu

kolorektalen Neoplasien enthielten jedoch zehnmal häufiger in situ oder submukös invasive Karzinome als polypöse Läsionen.

Aktuell wurde eine große Kohorte von 2.600 Patienten an der Universitätsklinik Maastricht zusammengestellt, um Epidemiologie sowie klinisch-pathologische und molekulare Eigenschaften nicht-polypöser kolorektaler Neoplasien in der niederländischen Population zu untersuchen und mögliche Konsequenzen für das Darmkrebs-Screening zu entwickeln (DDW 2010).

### Welche Rolle spielen endoskopische Bildgebungstechniken bei der Diagnose und Klassifizierung von kolorektalen Neoplasien?

Die Chromoendoskopie, ob konventionell auf Farbstoffbasis oder als innovative, virtuelle Chromoendoskopie, ist ein wertvolles diagnostisches Werkzeug für die tägliche klinische Praxis und trägt zur Detektion und vor allem zur Charakterisierung und Klassifizierung kolorektaler Neoplasien bei.

Eine alternative Technik ist die konfokale Laserendomikroskopie, die eine in-vivo-Diagnose kolorektaler Läsionen erlaubt

(Kiesslich, Gastroenterology 2004). Unsere Maastrichter Gruppe führte eine Studie basierend auf 72 Patienten mit erhöhtem Risiko für kolorektale Karzinome, entweder aufgrund des Lynch-Syndroms, familiärer Vorbelastung oder anamnestisch bekannten kolorektalen Karzinomen durch. Die Chromoendoskopie wurde in dieser Studie zusammen mit der Endomikroskopie eingesetzt, um adenomatöse von nicht-adenomatösen kolorektalen Polypen abzugrenzen. Mittels Fluoresceinfärbung kombiniert mit Acriflavin konnten sowohl die allgemeine Gewebearchitektur als auch zelluläre und nukleäre Veränderungen beschrieben werden. Zudem entwickelte die Forschungsgruppe den „Adenoma-Dysplasia-Score“ als einfaches Mittel, mit dem High- und Low-grade-Dysplasien mit einer hohen Genauigkeit (96,7 %) voneinander abgegrenzt werden können. In 7 Fällen (22 %) führte die Endomikroskopie zu einer höheren Einstufung bei der histologischen Diagnose. Diese Daten zeigen, wie notwendig einheitliche und objektive Kriterien sind, um die Kommunikation zwischen Endoskopikern und Pathologen zu optimieren. Eine korrekte Diagnose und Klassifizierung kolorektaler Neoplasien bei Risikogruppen ist sehr wichtig, da diese helfen kann, Patienten gezielter in höhere oder

niedrigere Risikokategorien einzustufen. Die Überwachungsprogramme werden so genauer und zielgerichteter.

### Welche Konsequenzen ergeben sich für die gastroenterologische Fortbildung?

Nach einigen Jahrzehnten der Kontroverse ist die Rolle der nicht-polypösen kolorektalen Neoplasien in der kolorektalen Karzinogenese inzwischen weitgehend anerkannt und das allgemeine Bewusstsein, vor allem hinsichtlich der Notwendigkeit einer hohen Koloskopiequalität sowie systematischer Schulungen wurde geschärft. Neben gezielten Schulungen sollte man besondere Aufmerksamkeit auf die Darmvorbereitung lenken, die Technik beim Zurückziehen des Endoskops standardisieren und bei Bedarf eine selektive Chromoendoskopie zur Demarkation der Grenzen der Läsionen vor der Entfernung vornehmen. Es bleibt zu zeigen, ob die Nachweisrate nicht-polypöser kolorektaler Neoplasien in Zukunft als ein Indikator für die Qualität der Koloskopie behandelt werden sollte.

## DIE ENDOSKOPIE-ABTEILUNG AM JULIUSSPITAL WÜRZBURG – INNOVATIV, MODERN, ENGAGIERT

Seit zwei Jahren arbeiten die Ärzte der Gastroenterologischen Abteilung am Julius-Spital in Würzburg mit dem PENTAX Hi Line-Endoskopiesystem. Mittlerweile hat das Team mehrere hundert Untersuchungen mit der neuen Geräte-Generation durchgeführt. Genau der richtige Zeitpunkt, um eine Bilanz zu ziehen.

» » „Die HD+ Endoskopie wird sich meines Erachtens mittelfristig als diagnostischer Standard durchsetzen“, äußert Prof. Scheppach

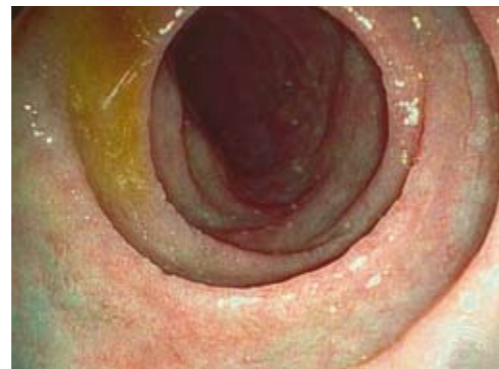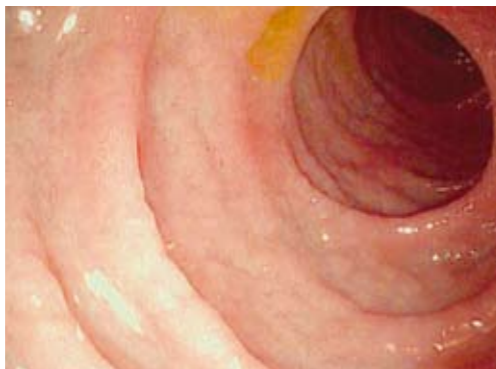Wer die Endoskopie-Abteilung am Julius-Spital in Würzburg betritt, mag zunächst nichts Ungewöhnliches feststellen. Erst auf den zweiten Blick offenbart sich eine diagnostische Vielfalt, wie man sie eigentlich nur von Krankenhäusern der Maximalversorgung kennt: In den vier Räumen führen der Chefarzt der Klinik, zwei gastroenterologische Oberärzte und eine Internistin neben Standarduntersuchungen, moderne diagnostische Verfahren wie die Doppelballon-Enteroskopie, Minilaparoskopie und High-End-Sonographie inklusive Kontrastmittelverstärkung durch. Seit Anfang 2008 sind alle endoskopischen Arbeitsplätze mit Hi Line-Systemen ausgestattet. Damit hat das Julius-Spital den Einstieg in die innovative High-Definition-Endoskopie (HD) schon vor zwei Jahren geschafft. „Die HD+ Endoskopie wird sich meines Erachtens mittelfristig als diagnostischer Standard durchsetzen“, sagt Prof. Wolfgang Scheppach, Chefarzt der Medizinischen Klinik mit Schwerpunkt Gastroenterologie/Rheumatologie am Julius-Spital in Würzburg. „Die hohe Bildauflösung macht eine Detaillierung von Schleimhautveränderungen möglich, die es so vorher nicht gab.“

### Bessere Sicht, leichtere Diagnose?

In Würzburg leben 130.000 Menschen und ungefähr noch einmal die gleiche Zahl in der Umgebung. Sie können sich für ihre Behandlung zwischen drei großen Krankenhäusern entscheiden. Der gute Ruf der modernen und leistungsfähigen Endoskopie-Abteilung des Julius-Spitals hat sich unter Zuweisern und Patienten mittlerweile herumgesprochen. Auch Elise M. wurde von ihrer Hausärztin zur Abklärung dorthin geschickt. Die 45-Jährige litt seit Monaten unter chronischer Diarrhoe mit Eiweißmangelödem. „Bereits beim Vorschieben des Endoskops zeigte sich im Weißlicht ein deutlich erkennbares ‚scalloping‘ der Kerckring’schen Falten“, erklärt Scheppach. Konventionelle Videoendoskope hätten hier nur eine schemenhafte Oberflächenstruktur sichtbar gemacht. „Die Schleimhautveränderungen wurden noch deutlicher und plastischer, als wir die i-scan Modi zuschalteten.“ Die mosaikartige Felderung der Duodenalschleimhaut ist Ausdruck der Zottenatropie und gilt – neben anderen, selteneren Erkrankungen – als Indikator für eine Sprue. Die histopathologische Untersuchung bestätigte die Verdachtsdiagnose: Sprue, Stadium Marsh IIIa.

**Links:**  
Sprue im Weißlichtbild mit HD+ Auflösung

**Rechts:**  
Sprue in HD+ Auflösung kombiniert mit i-scan Tone Enhancement (TE)

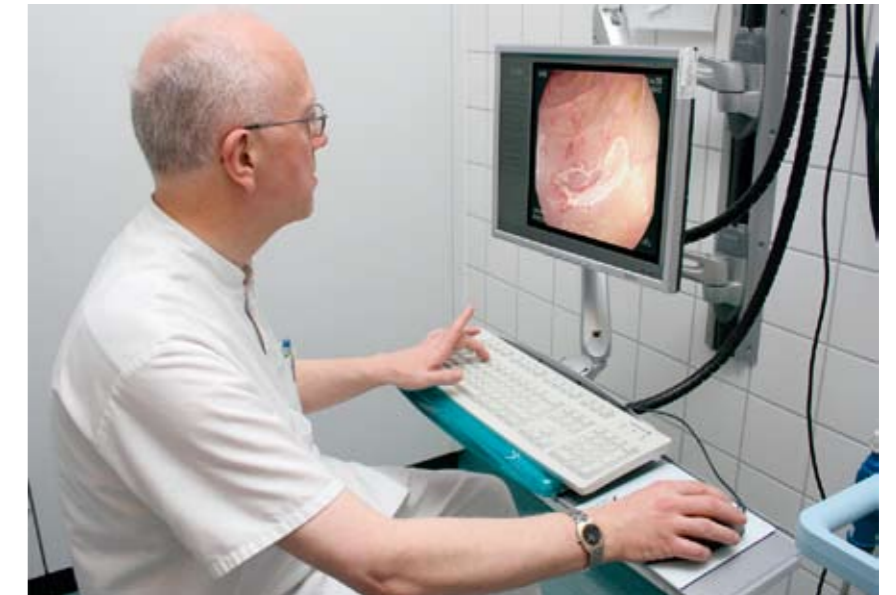

### Verbesserte Diagnostik noch nicht eindeutig

Scheppach hatte sich im Einvernehmen mit der Krankenhausleitung für die Hi Line-Endoskopiesysteme entschieden, weil hier das Kosten-Nutzen-Verhältnis am günstigsten ausfiel. Zudem glaubt der Chefarzt, dass die Patienten immer genauer wissen wollen, was ihnen die jeweilige Abteilung bietet: „Manche Leute erkundigen sich vorher, mit welcher Gerätegeneration wir arbeiten und wie erfahren unsere Untersucher sind“, sagt Scheppach. „Es war die richtige Entscheidung, die Abteilung mit PENTAX Geräten auszustatten.“ Die Hi Line-Endoskope haben eine vielfach höhere Pixel-Auflösung als herkömmliche Geräte. Neben einer ersten positiven Publikation berichten die Untersucher über eine subjektiv bessere Sicht und eine schärfere Konturierung der Mukosa, so dass dysplastische Veränderungen leichter zu entdecken sind. „Weitere Studien mit größeren Patientenzahlen werden zeigen, ob Hi Line tatsächlich die Diagnostik verbessert und eine erhöhte Detektionsrate nach sich zieht“, sagt Scheppach.

### Zeit für die Untersuchung nehmen

Auch bei Hubert K. führten die Gastroenterologen des Julius-Spitals eine Koloskopie mit Hi Line durch. „Der 43-Jährige hatte sich bei positiver Familienanamnese zur Untersuchung entschlossen“, sagt Scheppach. Daraufhin entdeckten die Ärzte während der Koloskopie einen polypoiden, teils ulzerierten Rektumtumor, der nach der histologischen Untersuchung als mäßig differenziertes Adenokarzinom klassifiziert wurde (T3 N2 M0). „Weil keine Technologie die Sorgfalt des Untersuchers ersetzen kann, sollte niemals unter Zeitdruck koloskopiert werden“, so Scheppach. „Es ist wichtig, sich auch beim Herausziehen des Endoskops Zeit zu lassen und insbesondere in den Kurven nochmals vor und zurück zu gehen.“ In diesem Fall brachte auch die lange Rückzugzeit keine weiteren Läsionen zutage. Hubert K. wurde als Primärfall in das Programm des neu gegründeten, zertifizierten Darmzentrums am Julius-Spital Würzburg aufgenommen. Nach neoadjuvanter Radiochemotherapie folgte eine tiefe anteriore Rektumresektion mit anschließender adjuvanter Chemotherapie. Der Patient ist momentan rezidivfrei.



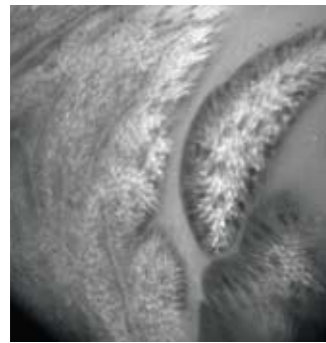### Guter Service sichert reibungslose Abläufe

„Für ein mittelgroßes Schwerpunkt-Krankenhaus wie das Julius-Spital ist ein verlässlicher Service des Endoskop-Anbieters essenziell“, sagt Scheppach. „Ersatzgeräte sind deshalb bei uns vor Ort eingelagert, so dass wir diese im Falle eines Gerätedefektes sofort austauschen können.“ Dadurch können Verzögerungen in der klinischen Routine vermieden werden. Eine gute und belastbare Versorgung der Patienten und die enge Zusammenarbeit mit den zuweisenden Ärzten sind Scheppach sehr wichtig: „Wir sind daran interessiert, die Schnittstellen zwischen ambulanter und stationärer Patientenversorgung stetig zu verbessern.“ Anfang 2009 wurde das System NaviAid™ BGE zur Enteroskopie in „Push-and-pull“-Technik etabliert. Auch Neuentwicklungen, wie das Kinderkoloskop und das Doppelkanal-Endoskop, setzen die Würzburger Ärzte in enger Absprache mit PENTAX frühzeitig ein. So können klinische Aspekte schon im Frühstadium bei der Produkterprobung berücksichtigt werden. Auch nach der Installation der Hi Line-Systeme ist man am Julius-Spital also daran interessiert, innovative Untersuchungsverfahren anzubieten. „Für die zukünftige Arbeit mit Hi Line wünsche ich mir mehr Studien, die zeigen, wie gut sich Läsionen makroskopisch einordnen lassen“, sagt Scheppach, „und ob man so auf Biopsien für eine Histologie verzichten oder gezieltere Biopsien durchführen kann.“

Prof. Wolfgang Scheppach, Chefarzt der Medizinischen Klinik mit Schwerpunkt Gastroenterologie/Rheumatologie am Julius-Spital Würzburg während der Dokumentation einer Koloskopie mit dem Hi Line-System von PENTAX

# ENDOMIKROSKOPIE IN ÖSTERREICH –

EIN REFERENZBERICHT VON DER  
MEDIZINISCHEN UNIVERSITÄT WIEN



Endomikroskopische Aufnahme  
von Morbus Whipple

Als zweites Zentrum in Österreich verfügt die Abteilung für Gastroenterologie und Hepatologie der Medizinischen Universität Wien seit September 2009 über ein Endomikroskopiesystem. Genutzt wird das System derzeit vor allem im oberen Gastrointestinaltrakt.

Eine erste Studie mit Endomikroskopie befasst sich mit den gezielten Mukosaresektionen von hochgradigen intraepithelialen Neoplasien bei Barrettmukosa. Hierbei wird vor der geplanten Mukosaresektion ein „Mapping“ suspekter Areale durchgeführt und anschließend das neoplastische Areal reseziert.

Die Endomikroskopie soll eine exakte Beurteilung des zu entfernenden Gewebes ermöglichen und damit die Nachteile herkömmlicher diagnostischer Verfahren im Ösophagus überwinden helfen. Die Histologie des Resektates dient als Goldstandard und wird mit dem endomikroskopischen in-vivo Befund verglichen. Das Projekt wird im Rahmen eines PhD-Studiums in enger Kooperation mit den Abteilungen für klinische Pathologie und Chirurgie durchgeführt.

In Hinblick auf diesen Schwerpunkt wurden nach Hospitationen an der Universitätsklinik Mainz und am Campus Benjamin Franklin der Charité Berlin die ersten Untersuchungen in Wien vor allem im oberen Gastrointestinaltrakt durchgeführt. Schwerpunkt war der Barrett-Ösophagus, aber auch andere Fragestellungen, wie das Vorliegen einer akuten Graft-versus-Host-Reaktion nach allogener Knochenmarkstransplantation, wurden mithilfe der Endomikroskopie untersucht. Auch exotischere Indikationen wie ein Fall von Morbus Whipple wurden mittlerweile mittels konfokaler Lasermikroskopie abgeklärt.

Vor dem Einsatz in der klinischen Praxis musste die Methode der Endomikroskopie erst gelernt werden. Sehr hilfreich dabei war die Anwesenheit eines Pathologen während der ersten Untersuchungen, der die Auswertung der Bilder erleichterte. Aus diesem Grund wurden mittlerweile auch an der Abteilung für Pathologie zwei Arbeitsstationen zur Begutachtung der endoskopischen und endomikroskopischen Bilder eingerichtet. Somit besteht für die Pathologen die Möglichkeit, direkt auf das Material zuzugreifen. Für Gastroenterologen besteht der Vorteil darin, unklare Veränderungen diskutieren zu können und kompetenter in der Beurteilung der Bilder zu werden.

Neben dieser ersten Studie sind aber noch weitere geplant. Dabei ist eine Kooperation mit anderen auf dem Gebiet der Endomikroskopie tätigen Zentren unabdingbar und lässt auf interessante Studien in der Zukunft hoffen.



**Kontakt: Primarius Dr. Michael Häfner**  
Assistent Dr. Werner Dolak  
Universitätsklinik für Innere Medizin III  
Klinische Abteilung für Gastroenterologie und Hepatologie

Medizinische Universität Wien  
Währinger Gürtel 18-20  
A-1090 Wien  
michael.haefner@meduniwien.ac.at



## LERNEN SIE HI LINE WÄHREND EINES INTERESSANTEN TRAININGS IN UNSEREM MEDICAL EDUCATION CENTRE IN MAINZ KENNEN

In unserem Medical Education Centre in Mainz bieten wir Ärzten, die am Hi Line-Endoskopiesystem interessiert sind, ein individuelles Training an.

Während des Kurses lernen Sie Hi Line ausführlich kennen und bekommen einen umfassenden Einblick in die Anwendung des Systems im klinischen Alltag. Wichtige Funktionsweisen des Prozessors, der hochauflösenden Endoskope und Anwendungsmöglichkeiten der i-scan Modi im Speziellen werden in Vorträgen anschaulich erläutert. Zusätzlich können Sie die praktische Anwendung von Hi Line während

verschiedener Untersuchungen an unterschiedlichen Krankheitsbildern live ansehen.

Eine limitierte Teilnehmeranzahl bei den Hi Line-Trainings garantiert, dass individuell auf alle Fragen und Bedürfnisse der Teilnehmer eingegangen werden kann. Das Training findet an einem Tag statt, so dass eine Teilnahme flexibel eingeplant werden kann.

Melden Sie sich unter [medical@pentax.de](mailto:medical@pentax.de) an und nutzen Sie die Chance, an einem wertigen Training teilzunehmen und Hi Line sowie die i-scan Modi in der klinischen Praxis kennen zu lernen.



### Hi Line-Trainingskurs (1-Tages-Seminar):

17. Mai 2010  
18. Mai 2010  
04. Oktober 2010  
05. Oktober 2010

Kosten:  
EUR 250,- (zzgl. MwSt.)

## ENTDECKEN SIE INTERESSANTE FALLSTUDIEN AUF DER NEUEN HI LINE-DVD

Um die Funktionsweisen des Hi Line-Endoskopie-Systems anschaulich zu zeigen, hat PENTAX eine DVD produziert. Auf der DVD demonstrieren zwei internationale Experten, welche Vorteile die Anwendung des Hi Line-Systems in der klinischen Praxis mit sich bringt.

Anhand von unterschiedlichen klinischen Fallstudien und Beispielen wird auf der DVD das gesamte Hi Line-System klar und anschaulich demonstriert.

Anschauliche Videosequenzen zeigen auf, wie die Hi Line HD+ Bildqualität die Orientierung und das Auffinden von kleinen und flachen Läsionen erleichtert und wie die i-scan Modi die Detektion und Charakterisierung von Läsionen im gesamten GI-Trakt noch zusätzlich unterstützen.



Bestellen Sie noch heute ein kostenloses Exemplar der DVD unter [www.pentax.de/hilineDVD](http://www.pentax.de/hilineDVD) oder kontaktieren Sie Ihren persönlichen Ansprechpartner

### IMPRESSUM

Herausgeber:  
PENTAX Europe GmbH  
LIFE CARE  
Julius-Vosseler-Straße 104  
22527 Hamburg

Kontakt:  
Tel.: +49 (0) 40 561 92-0  
Fax: +49 (0) 40 560 4213  
E-Mail:  
[medical@pentax.de](mailto:medical@pentax.de)  
Web: [www.pentax.de](http://www.pentax.de)

Redaktionsleitung:  
Ina Klocke

Gestaltung und  
redaktionelle Begleitung:  
RosenbauerSolbach  
Werbeagentur

Druck:  
Dräger + Wullenwever  
print + media  
GmbH & Co. KG

Bildquellen:  
PENTAX LIFE CARE

Kein Teil dieses Kundenmagazins darf ohne schriftliche Genehmigung der PENTAX Europe GmbH – LIFE CARE in irgendeiner Form reproduziert werden.

# PENTAX HI LINE IM GESPRÄCH

»» *„Dank der virtuellen Chromoendoskopie öffnet sich uns ein „window of opportunity“. Wir können Dysplasien in einem frühen Stadium entdecken – und dadurch effektiver behandeln. Im Grunde bietet sich damit für uns eine neue Möglichkeit der Prävention.“*

Prof. Raf Bisschops, Leiter der gastroenterologischen Abteilung am Universitätsklinikum Gasthuisberg in Leuven und Associate Professor der Klinik für Gastroenterologie der Katholischen Universität Leuven, Belgien

»» *„Die bessere Bildauflösung durch die hochauflösende Endoskopie lässt Details und Kontraste der Darmschleimhaut viel deutlicher hervortreten und es gibt erste klinische Studien, die darauf hinweisen, dass die hochauflösende Endoskopie der entscheidende Faktor für eine verbesserte Diagnostik früher Krebsformen ist.“*

Dr. Arthur Hoffman, stellvertretender Leiter der interdisziplinären Endoskopie am Universitätsklinikum in Mainz

»» *„Gewebe- und Gefäßstrukturen lassen sich dank Hi Line mit HD+ und i-scan besser erkennen als bei der Standardendoskopie. Inwieweit das wirklich zu einer klinisch relevanten, verbesserten Detektion von flat lesions führt, muss noch in Studien mit größeren Patientenzahlen gezeigt werden.“*

Prof. Wolfgang Scheppach, Chefarzt der Medizinischen Klinik mit Schwerpunkt Gastroenterologie/Rheumatologie am Juliusspital in Würzburg

»» *„Mit den neuen endoskopischen Bildgebungsverfahren können wir nicht nur neue Aspekte der kolorektalen Karzinogenese zeigen, sie liefern auch die Grundlage für eine hochqualitative Koloskopie und genauere Informationen für die klinische Entscheidungsfindung.“*

Dr. Silvia Sanduleanu, Dept. of Gastroenterology and Hepatology, University Hospital Maastricht, Niederlande

»» *„Mit der Entwicklung der Hi Line-Serie hat die PENTAX Forschungs- und Entwicklungsabteilung die Bedürfnisse unserer Kunden abgedeckt: ein leistungsfähiges, zukunftsicheres Endoskopiesystem, das sowohl die medizinischen Ergebnisse zu verbessern hilft als auch den Bedarf nach einem guten Preis-Leistungs-Verhältnis trifft.“*

Ralph Löhner, International Sales Manager, PENTAX LIFE CARE

## »» SAGEN SIE UNS IHRE MEINUNG!

[www.infoscope-feedback.de](http://www.infoscope-feedback.de)

10 Klicks, die sich für Sie lohnen:  
Geben Sie uns drei Minuten Ihrer Zeit –  
und wir geben Ihnen eine optimierte  
Ausgabe des InfoScopes zurück.

Die Teilnahme an der InfoScope Leser-  
umfrage kostet Sie nur wenige Klicks.  
Und wir wissen dann, was Sie wollen –  
und vielleicht schon in der nächsten  
Ausgabe lesen können. Einfach auf  
[www.infoscope-feedback.de](http://www.infoscope-feedback.de) gehen und  
10 Bewertungen und Themenwünsche  
abgeben.

Ihr zusätzlicher Gewinn könnte Ihre  
weitere Qualifizierung sein: Unter allen  
Teilnehmern verlosen wir ein Hi Line-  
MEC-Training und zwei PENTAX Digi-  
talkameras.

Teilnahmeschluss ist der 31.07.2010.



# PENTAX